Aus der Inneren Abteilung des Städtischen Krankenhauses Berlin-Britz
(Direktor: Prof. Dr. Kurt Dresel).

Zur Diagnostik des Niereninfarkts.

Inaugural-Dissertation

zur

Erlangung der

Medizinischen Doktorwürde

an der

Friedrich-Wilhelms-Universität
zu Berlin

vorgelegt von

Fritz Weiss
aus Berlin

Tag der Promotion: 25. 6. 1932

Druck von Gebrüder Hoffmann, Charlottenburg, Schillerstr. 44.

372

Gedruckt mit Genehmigung

der

Medizinischen Fakultät der Universität Berlin

Dekan: Prof. Dr. v. Bergmann

Referent: Prof. Dr. Kurt Dresel

Korreferent: Prof. Dr. Gustav v. Bergmann.

R. UNIV.
BIBLIOTHEEK
LEIDEN

Der Niereninfarkt ist pathologisch-anatomisch ein häufiger Befund. So fanden sich nach *Sperling* in 300 Fällen von Endokarditis Embolien bei weitem am häufigsten, nämlich in 76% der Fälle, in der Niere, während solche in der Milz nur in 51%, im Gehirn in 20%, an Darm und Leber in 7%, in der Haut in 5% und im Knochenmark in 3% beobachtet wurden. *Rokitansky* fand unter 165 Fällen von Endokarditis Infarzierung von Niere und Milz 17 mal, außerdem der Niere allein 11 mal.

Dieser Häufigkeit des Obduktionsbefundes „Niereninfarkt" steht die relative Seltenheit klinisch diagnostizierter und auch als solche beschriebener Fälle gegenüber. Selbst die wenigen in der Literatur erwähnten Fälle wurden fast alle erst durch die Obduktion sichergestellt. Ihren Grund findet diese Tatsache darin, daß kleine Niereninfarkte völlig symptomlos verlaufen können und das Zustandsbild des sich klinisch manifestierenden Niereninfarkts ein keineswegs eindeutiges ist. Die Ähnlichkeit seiner Symptomatologie mit ganz anders gearteten Abdominalerkrankungen ist eine Hauptschwierigkeit seiner Differentialdiagnose, involviert aber gleichzeitig die Wichtigkeit seiner rechtzeitigen Erkennung, von der unter Umständen auch die Indikationsstellung eines lebenrettenden Eingriffs abhängt. Deshalb erscheint der weitere Ausbau seiner klinischen Symptomatologie notwendig und die Wiedergabe einer diesbezüglichen Beobachtung, wie wir sie an unserer Klinik machten, gerechtfertigt.

Die Kenntnis der Ursachen des Infarkts im allgemeinen verdanken wir *Rudolf Virchow*. *Virchow* zeigte, daß Auflagerungen der linksseitigen Herzklappen oder bei ulcerösen Prozessen Trümmer der Klappen

losgelöst und durch den Blutstrom in die Zirkulation mitgerissen werden können, bis sie in einer Arterie, deren Querschnitt sich durch Teilung oder aus anderen Ursachen plötzlich verjüngt, steckenbleiben. Die Folge dieser „Embolie" sei zunächst Ischämie und Nekrose und außerdem infolge kollateraler Blutwallung Hyperämie und Extravasation.

Von besonderer Bedeutung für die Klärung der Infarktgenese wurde die Einführung des Begriffes „Endarterien" durch *Cohnheim*. Zu den Endarterien gehören neben den Milz- und kleinen Gehirnarterien u. a. besonders auch die Nierenarterien. Die Entstehung von Niereninfarkten klärte *Litten* weitgehend auf. Ihm gelang es bereits 1879 durch künstliche Embolisierung von Ästen der Arteria renalis mittels chromsauren Bleies bzw. durch Unterbindung eines Astes bei Hunden typische anämische Infarktbildungen in der Niere zu erzeugen, welche sich in Form, Farbe, Sitz, Konsistenz und Struktur von den Befunden der gleichen Affektion beim Menschen nicht unterschieden. Damit war die noch heute geltende Auffassung festgelegt, daß die embolische Verstopfung von Ästen der Nierenarterien mit kleinen Emboli zur Bildung anämischer oder hämorrhagischer Infarkte führe.

Wenige Jahre nach dem Erscheinen der grundlegenden Arbeiten *Virchows* über Embolien begegnen wir in der Literatur einem der ersten klinisch beschriebenen Fälle von Niereninfarkt in *Ludwig Traubes* 1856 erschienener Arbeit über den Zusammenhang von Herz- und Nierenerkrankungen. Wegen der Plastizität der Schilderung, die einige der wesentlichsten noch heute gültigen Symptome umfaßt, sei hier ein Teil daraus wiedergegeben.

Es handelt sich um einen 18jährigen Maschinenbauer mit Aorteninsuffizienz, welcher am 1. Oktober 1853 auf die Traubesche Abteilung kam.

„In der Nacht vom 13. zum 14. X., gegen 1 Uhr, wurde Patient, nachdem er sich am Abend vorher noch ziemlich wohl und insbesondere frei von Schmerzen befunden hatte, plötzlich aufgeweckt durch einen heftigen Schmerz in der Nierengegend, der sich bis in den gleichnamigen Oberschenkel hineinzog. Am Morgen des 14. fand ich ihn in einem sehr aufgeregten Zustande. Man zählte 104 Pulse. Ein Druck, welcher in der rechten Lendengegend dicht unterhalb der 12. Rippe in der Richtung nach innen und oben ausgeübt wurde, war äußerst empfindlich. Bei ruhiger Lage auf der rechten Seite ist Patient fast schmerzensfrei; um so stärker tritt der geschilderte Schmerz bei Rumpfbewegungen und beim Husten auf. Außerdem klagt Patient über Druck in der Blasengegend und über Schmerzen beim Harnlassen. Der Harn ist äußerst sparsam, mit einem reichlichen Sediment von harnsauren Salzen versehen. Ich verordnete eine Gummisolution und Blutegel ad locum affect., worauf die Beschwerden etwas nachließen.

Am 16. abends zählte man 126 Pulse, die Schmerzen in der Nierengegend waren bedeutend ermäßigt. Aber die 24stündige Harnmenge betrug nicht mehr als etwa 18 Unzen; er ist dunkelrot, getrübt durch ein Sediment von harnsauren Salzen, nicht eiweißhaltig.

Am 19. nachmittags 4 Uhr trat plötzlich grünes Erbrechen ein, verbunden mit Collapsus faciei. Die Wangen und Lippen waren um vieles blasser geworden. Die Extremitäten kalt. Man zählte 124 Pulse. Die Schmerzen in der Nierengegend hatten nicht wieder zugenommen. Der Urin unverändert.

Das Erbrechen kehrte mehrere Male wieder; zu ihm gesellte sich am 20. große Angst und Unruhe und in der Nacht vom 20. zum 21. auch Gefühl von Luftmangel. Die übrigen Erscheinungen blieben unverändert. Am 23. X., nachmittags $2^1/_2$ Uhr erfolgte der Tod."

Die Obduktion ergab außer Aorteninsuffizienz, Lungenödem und einem haselnußgroßen Milzinfarkt, beide Nieren durchsetzt mit zahlreichen kleineren, zumeist in Schrumpfung begriffenen Infarkten, außerdem in der rechten Niere einen sehr großen Infarkt, welcher ihren ganzen mittleren Teil einnahm und über ihre Oberfläche prominierte.

„Die Diagnose auf hämorrhagischen Infarctus in der rechten Niere, welche ich bereits am 14. zu stellen wagte", schreibt *Traube*, „wurde offenbar nur dadurch möglich, daß der eben entstandene Infarkt einen ungewöhnlich großen Umfang besaß, wodurch entweder mittelbar (infolge der plötzlichen und starken Spannung der Nierenkapsel) oder unmittelbar ein großer Teil der in der Niere sich verbreitenden sensiblen Nervenfasern beeinträchtigt wurde. Der so verursachte heftige Schmerz lenkte die Aufmerksamkeit sofort der Nierengegend zu. Freilich konnte er einem der Niere benachbarten Teil angehören, aber jedenfalls mit gleichem Rechte konnte man ihn auf die Niere selbst beziehen. Erwog man nun erstens, daß das Ereignis bei einem Individuum stattgefunden hatte, welches an einer Insuffizienz der Aortenklappen litt, zweitens, daß diese Insuffizienz das Produkt einer noch florierenden oder eben abgelaufenen Endokarditis war, erinnerte man sich drittens der anerkannten Tatsache, daß gerade bei frisch entstandenen Klappenfehlern des linken Ventrikels Niereninfarkte häufig entstehen, so lag nichts näher, als den Schmerz der Bildung eines solchen Infarktes zuzuschreiben."

In den während der folgenden Jahrzehnte erschienenen Arbeiten von *Litten*, *Senator*, *Rosenstein*, *Leube*, *Debove-Achard* und *Mannaberg* wird übereinstimmend festgestellt: Niereninfarkte können völlig symptomlos verlaufen, Anhaltspunkte zu ihrer Diagnose sind hauptsächlich das Vorhandensein einer Quelle für Embolien, plötzlicher Schmerz in der Nierengegend, vorübergehende Hämaturie. *Litten* nennt ferner das Ausstrahlen des Schmerzes in den gleichseitigen Oberschenkel und den evtl. Nachweis eines Infarktes in der Milz (Schmerz und Schwellung derselben und Schüttelfrost). *Senator* und *Litten* betonen, alle anderen Harnveränderungen mit Ausnahme der Hämaturie und bei größeren Infarkten einer Oligurie seien nicht durch den Infarkt selbst, sondern durch das ihn bedingende oder begleitende Herz- bzw. Nierenleiden wie z. B. Stauungsniere oder Nephritis verursacht.

Auch in neuerer Zeit wollen *Casper, Suter, Siebeck, Kümmell, Strümpell* und *von Jagić* die Diagnose „Niereninfarkt" nur dann mit einer gewissen Wahrscheinlichkeit gestellt wissen, wenn plötzlicher Schmerz in der Nierengegend und gleichzeitig Blut oder Eiweiß im Urin bei solchen Kranken auftreten, bei denen Quellen für Embolie- oder Infarktbildungen wie Klappenaffektionen des Herzens, atheromatöse Veränderungen der Gefäßwände oder Embolien in anderen Bezirken vorhanden sind. *Strümpell* und *von Jagić* nennen als weiteres Begleitsymptom leichte oder selbst stärkere Fiebersteigerungen. Eine besonders charakteristische Zusammenfassung der Symptomatologie des Niereninfarkts gibt *Matthes:* „Der Schmerz setzt plötzlich ein, ist gleichmäßig und zeigt nach einigen Tagen einen stetigen Nachlaß, keinen intermittierenden kolikartigen Charakter. Druck, besonders Beklopfen der Nierengegend verstärkt den Schmerz, ebenso Husten, tiefes Atmen und Ausstrecken des gebeugten Oberschenkels. Mitunter deutliche Headsche Zone, deren Maximum nach innen von der Spitze der Costa XII liegt und einem Punkte im Bauche nach innen von der Spina a. s. ilii 3—4 cm nach außen und 2 cm unterhalb des Nabels entspricht. (Nur im Beginn scharf lokalisiert.) Der Schmerz kann bei größeren Embolien gleichzeitig mit Kollaps, Erbrechen, Meteorismus, Stuhl- und Urinverhaltung, also mit den Erscheinungen eines Pseudo-Ileus einhergehen, selbst Muskelspannungen in der Nierengegend können vorhanden sein. Auch Temperatursteigerungen, Schüttelfrost, selbst höheres Fieber kann eintreten, aber wohl meist nur bei septischen Infarkten. Im Urin oft Blut und immer, wenigstens anfangs, ziemlich viel Eiweiß. Die Albuminurie geht aber bald wieder zurück oder wird wenigstens, falls Stauungseiweiß bestand, wieder so gering wie vor dem Infarkt. Anderweitige Formelemente außer Blut fehlen meist. Häufig ausgesprochene Oligurie. Größere Niereninfarkte rufen stets eine ausgesprochene Pulsbeschleunigung hervor." Ähnlich äußert sich *Ortner* und meint: „Vor allem werden gleichzeitige Druck- und Klopfschmerzhaftigkeit der Lendengegend, Albuminurie und Erythrocyturie zur Diagnose verhelfen." Differentialdiagnostisch wird besonders der bei plötzlichem Einsetzen kontinuierliche, selbst durch mehrere Tage andauernde, meist bohrende, stechende oder heftig drückende Charakter des Schmerzes betont gegenüber dem kolikartig typischen Irradiieren bei Nieren- oder Ureterstein. Ferner träten wohl bisweilen dysurische Beschwerden auf im Sinne von erschwerter Urinexpression, nie aber, wie bei Ureteren-Koliken, Harndrang.

Suter erklärte es für wahrscheinlich, daß die Niere durch einen größeren Infarkt funktionell geschädigt wird, fügte aber hinzu: „Beobachtungen darüber liegen allerdings nicht vor."

Diesbezügliche Beobachtungen ermöglichte nun der *Ureterenkatheterismus*, dessen Einführung damit auch einen wesentlichen Fortschritt

in der vorher fast stets erst bei der Obduktion ganz zu sichernden Diagnose des Niereninfarkts bedeutet. So beschreibt *Bull* 1924 den Fall eines 35jährigen Dienstmädchens, in dessen Anamnese sich weder ein Herzfehler noch Gelenkrheuma findet, nur 1 Jahr vor der Aufnahme ein Unfall. Patientin fiel auf einer Treppe, stieß sich dabei mit dem Kreuz an die Treppenkante, hatte darauf mehrere Wochen lang Rückenschmerzen, arbeitete aber weiter. Im Harn glaubte sie nach dem Fall Blut gesehen zu haben; dieser blieb mehrere Wochen lang rötlich; es bestand häufiger Urindrang. *Bull* vermutet als Ursache dieser Erscheinungen einen kleinen Niereninfarkt. Am Tage vor der Aufnahme auf die Bullsche Abteilung traten bei Patientin während des Abendessens plötzlich heftige Schmerzen im ganzen Oberbauch auf, links stärker als rechts, die sich bis zum Rücken hinzogen. Dabei bestand starker Stuhldrang und etwas später Erbrechen, das die ganze Nacht hindurch andauerte, kein Blut enthielt und keinen fäkalen Geruch hatte. Der am Morgen hinzugerufene Arzt schildert den Zustand der Patientin folgendermaßen.

„Patientin ist unruhig, klagt über starkes Leibweh, das sich quer über den oberen Teil des Abdomens erstreckt und zwar links unter dem Rippenbogen am stärksten ist; die Schmerzen sind stark und anhaltend, wechseln nicht an Intensität, haben seit gestern Abend zugenommen. Es besteht Übelkeit, leichte Cyanose, aber keine Dyspnöe. Puls 70—80, unregelmäßig, aber nicht klein. Herztätigkeit auffallend stark, keine Nebengeräusche.

Das Abdomen ist seiner äußeren Form nach normal, bewegt sich beim Atmen ohne verstärkten Schmerz, ist weich und unempfindlich mit Ausnahme der Gegend des Epigastriums und der Rippenbogen, wo es straff und gegen Druck empfindlich ist. Dies tritt am stärksten linksseitig, dort wo sie die größten Schmerzen hat, hervor; auch in der linken Lumbalgegend besteht etwas Empfindlichkeit, doch viel geringer als vorn unter dem Rippenbogen. Keine Dysurie, kein Ikterus."

Aus dem Befund der wenige Stunden später wegen „akutem Abdomen" (perforiertes Ulcus ventriculi?) in die chirurgische Klinik von Christiania eingelieferten Patientin ist noch hervorzuheben: Die Temperatur betrug 38,1. Über der Herzspitze fand sich ein schwaches präsystolisches Geräusch und ein akzentuierter zweiter Pulmonalton. Eine starke Druckempfindlichkeit war vorhanden unter dem linken Rippenbogen, etwa handbreit nach unten und nach links hin sowie hinten unter der 12. Rippe. Die linke Niere ließ sich nicht abtasten, ebenfalls nicht der Leberrand; die Milzdämpfung war etwas vergrößert. Im Urin verlief die Hellersche Probe positiv, Guajac und Trommer negativ. Im spärlichen Sediment keine Eiterzellen, keine Zylinder oder Blut.

Bei der Cystoskopie ergab sich eine Blasenkapazität von 250 ccm und eine einwandfreie Beschaffenheit der Blase und Uretermündungen. Beim Ureterenkatheterismus kommt aus der rechten Niere sofort

blutiger Harn in normalen Stößen, während aus der linken Niere nichts kommt und sich erst nach 15 Minuten 6—8 Tropfen fast klaren Harns entleeren. Auf intramuskuläre Indigocarmininjektion tritt nach 12 Minuten Blaufärbung des Harnes der rechten Niere ein, während die linke auch noch nach 20 Minuten keinen Harn abgibt. Die wegen Verschlechterung des örtlichen und Gesamtbefundes vorgenommene Nephrektomie links ergab eine 125 g schwere erheblich veränderte Niere, welche eine durch mehrfache gelbliche, rötliche oder gefleckte Stellen landkartenähnliche bunte Oberfläche aufwies und von Infarkten durchsetzt war. Alle 3 Hauptzweige der Arteria renalis waren durch Emboli verstopft. 16 Tage nach der Operation plötzlicher Tod der Patientin durch Herzthrombose im linken Vorhof. Die Obduktion ergab außer einem fingerdicken 2 cm langen Thrombus, der in das verengerte Mitralostium hineinragte, eine Stauungslunge, mehrere alte Infarkte der Milz und auch der rechten Niere, Thrombosierung der linken Arteria iliaca ext. und femoralis communis sowie einen kaum haselnußgroßen Erweichungsherd im rechten Occipitallappen.

Bull meint abschließend: Die Symptomatologie bei Nierenembolie sei in fast allen Lehr- und Handbüchern sehr stiefmütterlich behandelt. „Wenn sich wie hier in der Anamnese keinerlei Herzleiden, ferner normales Harnlassen und normaler Harn finden, andererseits Erbrechen und allmähliches Ausbleiben des Flatusabganges eintreten, mit anderen Worten das Bild eines „akuten Abdomen" vorliegt, so nehmen natürlich die diagnostischen Schwierigkeiten zu."

Einige ergänzende Beobachtungen zur Symptomatologie und besonders die Indienststellung einer weiteren Untersuchungsmethodik anläßlich eines in unserer Klinik beobachteten Falles rechtfertigen seine kurze Veröffentlichung.

Der am 11. X. 1930 auf die Innere Abteilung des Krankenhauses Britz aufgenommene 55jährige Arbeiter Paul S., dessen Familienanamnese keine Besonderheiten aufweist, hatte am 29. IX. 1930 einen apoplektischen Insult. Er konnte seinen rechten Arm und sein rechtes Bein nicht mehr bewegen und 4 Stunden lang nicht sprechen. Beide Erscheinungen besserten sich. Doch blieb eine Schwäche der rechten Extremitäten und eine leichte Sprachstörung zurück.

Am 11. X. nachmittags plötzlich einsetzender, „einschießender" Schmerz unterhalb des linken Rippenbogens, der gleichmäßig weiter besteht, nicht kolikartig zu- und abnimmt, sich nur bei Husten und tiefem Atmen sehr verstärkt und bis in den linken Oberschenkel ausstrahlt. Daneben besteht Übelkeit, Schwindel und Brechreiz. Der Patient gibt an, nach diesem Schmerzanfall weniger Urin zu lassen als früher. Infectio venerea negatur. Alkohol: mäßig, Tabak: 250 g pro Woche.

Einweisung in unsere Abteilung erfolgt durch den behandelnden Arzt wegen Schlaganfall und „Leibkoliken".

Status: 1,65 m großer Patient in gutem Ernährungs- und Kräftezustand. Haut und sichtbare Schleimhäute ausreichend durchblutet, leicht subikterisch. Keine Exantheme, keine Ödeme.

Es besteht eine Druck- und Klopfempfindlichkeit der Stirn- und Schläfengegend rechts. Der Rachen ist gerötet, das Gebiß sehr defekt. Der Thorax ist gut gewölbt, links etwas stärker als rechts, die Atemexkursionen sind ausgiebig.

Pulmones: Grenzen vorne gut verschieblich, hinten links nur geringe, rechts unten keine Verschieblichkeit nachweisbar. Leichte Schallverkürzung über der ganzen rechten Seite und links hinten unten. Beiderseits hinten unten einzelne feinblasige Rasselgeräusche, rechts mehr als links.

Cor: Nach links um $^1/_2$ Querfinger verbreitert. Töne über der Spitze rein. Systolische Unreinheit über der Basis. 2. Aortenton stark akzentuiert. Aktion regelmäßig, 80 in der Minute.

R.-R. 145/80.

Abdomen: Leber unterhalb des Rippenbogens eben palpabel, Milz nicht tastbar. Die Oberbauchgegend ist beiderseits diffus druckempfindlich, links stärker als rechts. Die Bauchdecken sind links stark gespannt. Es besteht im linken Hypochondrium eine deutliche Défense musculaire.

Zentralnervensystem: Pupillen links gleich rechts, reagieren prompt auf Licht und Konvergenz. Die Augenbewegungen sind frei. Bei Endstellung links einzelne nystagmoide Zuckungen. Facialis: rechts Spur schwächer als links. Sprache erscheint leicht erschwert. Übrige Hirnnerven o. B. Bauchdeckenreflexe beiderseits vorhanden. Patellar- und Achillessehnenreflexe beiderseits schwach auslösbar, rechts stärker als links. Plantarreflex beiderseits vorhanden. Babinski rechts angedeutet, links fehlend. Grobe Kraft des rechten Beins, stärker noch des rechten Armes herabgesetzt Keine Ataxie. Headsche Zone im Gebiet des linken Hypochondriums. Sonst Sensibilität für alle Qualitäten ungestört.

Temperatur 36,2°.

Urin: Sauer, Alb. (+), Sacch. neg., Urobilin neg., Urobilinogen neg., im Sediment einige Leukocyten, Bakterien und Epithelien.

WaR. (sang.) neg.

Die Schmerzen in der linken Nierengegend lassen auf Wärme und Injektion von $^1/_2$ mg Atropin nach.

13. X. Temperaturanstieg auf 38,6°. Über der Lunge beiderseits hinten unten deutliche Schallabschwächung und zahlreiche feinblasige Rasselgeräusche. Patient erhält Brustumschläge, Transpulmin und salzarme Kost.

16. X. Absinken der Temperatur. Abklingen der Lungenerscheinungen. Sputum: Tuberkelbacillen neg., Pneumokokken, keine elastischen Fasern.

19. X. Patient klagt über Verstärkung der Schmerzen im linken Oberbauch. Urin: Alb. (+), einige Leukocyten und Erythrocyten, zahlreiche Epithelzylinder.

22. X. Nierenfunktionsprüfung (1) ergibt starke Verzögerung der Ausscheidung (nach 4 Stunden 390 von 1000 ccm) und ungenügende Verdünnung (spez. Gew. 1024—1010). Urin: Alb. $^3/_4$ prom., Blut +, Ug. +, Ub. neg., einige Erythrocyten, reichlich Leukocyten und Bakterien.

24. X. Bei kurzer Lungendurchleuchtung retrahiert sich das linke Zwerchfell ungenügend und der linke Sinus pleurocostalis wird nicht ganz frei.

Nieren-Leeraufnahme ergibt im Verlauf beider Ureteren mehrere verschieden große und dichte Schattenflecken, von denen nicht mit Sicherheit auszusagen ist, ob sie verkalkten Lymphknoten oder Konkrementen entsprechen.

Beginn einer Cylotropinbehandlung. Urinausscheidung im Durchschnitt 800 ccm bei 1000 ccm Trinkmenge.

27. X. Blutsenkung: 20 Minuten. Blutbild: Hb. 85%, Leukocyten 13900, Erythrocyten 5,05 Mill., F.-I. 0,85. Stabk. 4, Segment. 76, große Lymphocyten 3, kleine Lymphocyten 17%.

30. X. *Cystoskopie:* Spülflüssigkeit klar, Andeutung von Balkenblase, kein Eiter, Ureterenostien beiderseits zart. Blaureaktion: *Rechts* nach 6 Minuten Blauausscheidung in starkem Strahl; *links* zeigen sich regelmäßige Kontraktionen des Ostiums, ohne jegliche Entleerung. Blaureaktion fehlt auch noch nach 16 Minuten.

1. XI. *Intravenöse Pyelographie* (3 Aufnahmen: 30, 60 und 75 Minuten nach intravenöser Abrodilinjektion): Alle 3 Bilder lassen den rechten Nierenschatten sehr gut, den linken nur andeutungsweise erkennen; beide nach Lage, Größe und

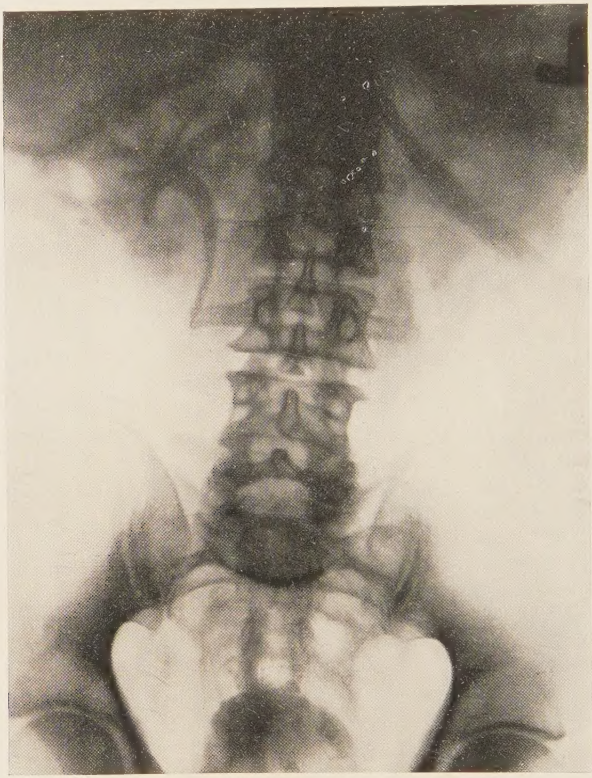

Abb. 1. Intravenöse Pyelographie (30 Min. nach Abrodilinjektion). 1. XI. 1930.

Form, soweit erkennbar, einwandfrei. Das rechte Nierenbecken und obere Ureterdrittel sind durch Kontrastfüllung dargestellt. Form und Kelchverzweigung einwandfrei. Links ist auch nach 75 Minuten noch keine Kontrastfüllung erkennbar. Im linken Nierenbecken und im Verlauf des linken Ureters keine konkrementverdächtigen Schatten. (Abb. 1 und 2.)

4. XI. Rest-N 37,7 mg%. Blutsenkung 39 Minuten.

7. XI. Thoraxdurchleuchtung: Beide Zwerchfelle frei und gut verschieblich, Lungenfelder bei Durchleuchtung ohne pathologischen Befund. Cor mäßig nach links vergrößert. Aorta deutlich vermehrt geschwungen und verdichtet.

10. XI. Nierenfunktionsprüfung (2): Ausscheidung gebessert. (Nach 4 Stunden 600 von 1000 ccm); Verdünnung bis 1002. Die Bewegungsfähigkeit der rechten Extremitäten hat sich wesentlich gebessert.

13. XI. *Transvesikale Pyelographie* links mit Umbrenal: Der Ureterkatheter reicht bis dicht unter das Nierenbecken. Dieses ist klein, zart und zeigt eine gleichmäßige Kelchverzweigung nach allen Seiten. Das linke Nierenbecken entspricht in Form, Größe und Kelchverzweigung dem rechten (vgl. die intravenöse Pyelographie!). Der linke Ureter erscheint o. B. Die abführenden Harnwege erweisen sich als einwandfrei. (Abb. 3.)

Abb. 2. Intravenöse Pyelographie (60 Min. nach Abrodilinjektion). 1. XI. 1930.

14. XI. Es besteht keinerlei Druckempfindlichkeit mehr im linken Oberbauch, keine Headsche Zone mehr. Blutsenkung: 40 Minuten. Patient steht bei subjektivem Wohlbefinden auf.

24. XI. Nierenfunktionsprüfung (3): Ausscheidung weiter gebessert (nach 4 Stunden 800 von 1000 ccm), Verdünnung bis 1000, Konzentration bis 1018.

R.-R. 195/90.

25. XI. *Intravenöse Pyelographie* mit Abrodil:

I. 30 Minuten post injectionem: Rechter Nierenschatten leidlich gut, linker nur andeutungsweise erkennbar. Rechtes Nierenbecken durch Kontrastfüllung dargestellt, ebenfalls der rechte Ureter im Anfangs- und Endteil. Links ist keinerlei Kontrastfüllung der Niere und der Harnwege erkennbar.

II. 3 Stunden 45 Minuten post injectionem: Auch jetzt rechts Nierenbecken und Ureter im Anfangsteil durch Kontrastfüllung dargestellt. Links Nierenschatten nur andeutungsweise erkennbar; keine Kontrastfüllung.

III. 5 Stunden post injectionem: Rechts Nierenbecken und Ureteranfangsteil noch andeutungsweise durch Kontrastfüllung erkennbar. Links ist der Nierenschatten nicht sicher zu identifizieren und keinerlei Kontrastfüllung erkennbar. Rechts somit ausreichend dichte Kontrastfüllung, links sind Niere und Ureter auch nach 5 Stunden nicht sicher dargestellt.

Abb. 3. Transvesikale Pyelographie (Umbrenal). 13. XI. 1930.

28. XI. Rest-N 28,7 mg%. *Urin:* Alb. (+), Blut neg., Sacch. neg., Ug. (+), Ub. neg., vereinzelte hyaline Zylinder, Leukocyten und Epithelien, viel oxalsaurer Kalk. Die Paresen sind gut zurückgegangen. Der Patient wird beschwerdefrei mit Diätvorschrift entlassen.

Diagnose: Die auf Grund des Befundes und des Verlaufes von uns gestellte Diagnose eines totalen linksseitigen Niereninfarktes gründet sich insbesondere auf den plötzlich in die linke Nierengegend einschießenden, in den linken Oberschenkel ausstrahlenden Schmerz, der mit Übelkeit Brechreiz und deutlicher Défense im linken Hypochondrium einherging.

Weiter gestützt wurde diese Diagnose durch den bei der Cystoskopie, dem Ureterenkatheterismus und besonders den wiederholten intravenösen Pyelogrammen erbrachten Nachweis eines völligen Funktionsausfalles der linken Niere.

Das Auftreten des Niereninfarkts nach vorangehendem apoplektischen Insult ist verständlich durch die Ähnlichkeit oder vielmehr Identität der Pathogenese beider Erscheinungen. *Müller* vermerkt ausdrücklich die Häufigkeit des Zusammenauftretens solcher Prozesse und betont, daß „Niereninfarkte oft gegenüber der Grundkrankheit ganz in den Hintergrund treten, namentlich dann, wenn die Embolien sich nicht auf das Nierengewebe beschränken, sondern, wie so häufig, auch das Gehirn betreffen, wo ein lokaler Gewebszerfall natürlich von ganz anderer Bedeutung ist als in der Niere." Hemiplegien mit verhältnismäßig raschem Abklingen der Paresen zeigten sich auch bei einer 21jährigen Patientin mit Mitralstenose (Krankengeschichte veröffentlicht bei *Rudolf Schmidt*) einige Zeit *vor* und bei einem von *Duvergey* und *Dax* beschriebenen Fall einer 43jährigen Frau mit Polyarthritis und Aortendilatation wenige Tage *nach* dem Auftreten des Niereninfarkts.

In diesem Zusammenhang sei erwähnt, daß neuere Forschungen als pathologisches Substrat bei Niereninfarkten durchaus nicht immer substantielle Kreislaufstörungen wie Embolien ergaben. Nach *Fahr* kann auch ein toxisch bedingter Krampf der Nierengefäße, sofern er genügende Zeit währt, degenerative Schädigung des Parenchyms bis zur völligen Rindennekrose hervorrufen. *Westphal* behauptet auf Grund seiner klinischen und experimentellen Beobachtungen, daß der Weg zu einer Apoplexie stets über ein Stadium angiospastischer Ischämie geht, und daß auch z. B. in der Niere eine kurzdauernde Ischämie durch Kontraktion größerer Nierenarterien den Blutaustritt nach Art eines hämorrhagischen Infarktes veranlaßt. Auch *Neubürger*, welcher 1927 eine Reihe von Niereninfarkten ohne nachweisbare Embolien beschrieb, nimmt das Vorkommen gefäßabhängiger Parenchymschädigungen ohne substantielle Kreislaufstörung wie für das Gehirn auch für innere Organe an. „Auch scheinbar banalen und materiell leicht zu erklärenden umschriebenen gefäßabhängigen Nekrosen liegen in bestimmt gelagerten Fällen funktionelle Störungen des Blutumlaufes zugrunde, in erster Linie traumatisch bedingte Gefäßkrämpfe, die gerade in der Niere, einem gegen Störung der Blutzufuhr besonders empfindlichen Organ, zur Herbeiführung örtlichen Gewebsunterganges geeignet waren." Und *Jaffé* will die seltenen Fälle von Nieren- und Milzinfarkten, bei denen Veränderungen in den Arterien und venöse Thromben fehlen, sowie das Foramen ovale geschlossen ist, auf Gefäßspasmen beziehen.

„Solche Fälle stammen meist von Hypertonikern und wir wissen ja aus klinischen Untersuchungen, daß die Gefäße von Hypertonikern besonders zu Spasmen neigen.“ In unserem Falle lassen die nur kurz andauernde Sprachstörung und der verhältnismäßig rasche Rückgang der Paresen ebenfalls an eine angiospastische Bedingtheit des Insultes denken.

Die nicht unbeträchtliche Blutdrucksteigerung nach dem Auftreten des Niereninfarktes erinnert an die Tierexperimente *Hartwichs*, der bei einseitiger Unterbindung der Nierenarterie eine Blutdrucksteigerung erhielt, welche er auf die Bildung pressorisch wirkender Stoffe aus dem zugrundegehenden Nierengewebe zurückführt.

Die linksseitige Lokalisation des Niereninfarktes findet sich wie in unserem Falle in der Mehrzahl aller in der Literatur beschriebenen Fälle; ein Befund, dem die anatomische Tatsache zugrunde liegt, daß die linke Niere wegen des weniger rechtwinkligen Abganges ihrer Arterien häufiger von Embolien befallen wird (vgl. *Aschoff*).

Die subjektiven Erscheinungen bei unserem Patienten entsprechen fast völlig dem oben zitierten Bild von *Matthes*. Der heftige Schmerz, der im Gegensatz zu dem Befund bei Nierentumoren fast niemals fehlt, ist wohl durch die plötzliche Spannung der Nierenkapsel infolge akuter Hyperämie der Niere bei Embolie der Arteria renalis zu erklären. Der Schmerz, welcher durch die von *Jungmann* und *Meyer* in der Nierenkapsel nachgewiesenen sensiblen Nervenfasern fortgeleitet wird, ähnelt dem, welcher bei starker Füllung des Nierenbeckens durch Ureterkatheter auftritt. Die Verstärkung des Schmerzes beim Husten und sein Ausstrahlen in den gleichseitigen Oberschenkel erinnern an den ersten von *Traube* beschriebenen Fall.

Die Geringfügigkeit der Harveränderungen läßt sich vielleicht wie in manchen anderen, so in einem von *Cohnheim* beschriebenen Fall kompletter einseitiger Niereninfarzierung dadurch erklären, daß bei totalem Verschluß der Arteria renalis die Niere ihre Sekretion vollkommen einstellt, der Harn also überhaupt nur aus der gesunden Niere stammt.

Diese Annahme wird bestätigt durch das Resultat der *Chromocystoskopie* und des *Ureterenkatheterismus*, welche wie in den Fällen von *Bull*, *Metzler* und *Haberer*, der 1926 einen Fall von Niereninfarkt mit Steinanamnese vorstellte, eine einseitige Harnsekretion ergaben. „Ohne Ureterenkatheterismus“ betont *Bull* mit Recht, „wird die Diagnose Nierenembolie und insonderheit Embolie des Hauptstammes oder der Hauptäste der Arteria renalis niemals mehr als eine ziemlich unsichere Wahrscheinlichkeitsdiagnose sein.“

Als weiteres diagnostisches Hilfsmittel bietet sich das *Röntgenverfahren*. *Metzler* bediente sich seiner in Form der transvesicalen Pyelo-

graphie. In seinem Fall von multiplen Niereninfarkten, der zunächst ähnlich dem *Bull*schen das Bild eines „akuten Abdomen", hier mehr in dem Sinne des Ileus, später die Erscheinungen eines Nierentumors bot, konnte er jedoch das Nierenbecken der erkrankten Seite nicht füllen und nahm Ureterknickung oder einen obturierenden Prozeß an.

Wir konnten, wohl zum ersten Male, das Ergebnis einer *intravenösen Pyelographie* zur Diagnose eines Niereninfarkts mit heranziehen. *Casper* bezeichnet diese Methode als „physiologisch" im Gegensatz zur transvesicalen Pyelographie. Wir verwandten monojodmethansulfosaures Natrium, das über 50% Jod in fester Bindung enthält und unter dem Namen „Abrodil" im Handel ist. Wir injizierten jeweils 50 ccm einer 40proz. Lösung intravenös und machten Pyelogramme eine halbe Stunde, 1 Stunde sowie 3 und 5 Stunden nach der Injektion. Wir erhielten bei diesen wiederholten, teilweise mehrere Wochen auseinanderliegenden Aufnahmen stets bei guter Füllung der rechten Niere ein völliges Ausbleiben der Nierendarstellung auf der erkrankten linken Seite. *Lichtenberg*, welcher in der intravenösen Pyelographie nicht nur eine Röntgendarstellungsmethode, sondern auch eine „röntgenologische Funktionsprüfung der Niere" sieht, sagt in einem kritischen Bericht über die Wertung dieser Methode: „War kein Nierenbild da, so lag es daran, daß entweder keine Niere vorhanden war oder daß die Funktion derselben hochgradig gestört war."

Zur Kontrolle nahmen wir eine transvesicale Pyelographie mit Umbrenal vor, welche, wie *F. de Rom* mit Recht betont, „besonders dann neben der intravenösen Pyelographie erforderlich ist, wenn die Ausscheidung des Kontrastmittels bei hochgradig gestörter oder aufgehobener Nierenfunktion nicht stattfindet." Diese retrograde Methode ergab ein anatomisch einwandfreies Nierenbeckenbild auf der erkrankten Seite.

So bestätigte die kombinierte Pyelographie, daß es sich um eine Funktionsstörung der linken Niere handelte, welche die Fähigkeit der Jodsalzausscheidung ebenso eingebüßt hatte, wie die der Farbstoffausscheidung. Das pyelographisch nachgewiesene Bestehenbleiben der Funktionsstörung über die ganze Beobachtungszeit deutet auf einen *totalen* Niereninfarkt hin. Über das funktionelle Verhalten der Niere bei *partiellen* Infarkten liegen bisher keine sicheren Beobachtungen vor.

Vielleicht dürfte die Einbeziehung der intravenösen Pyelographie als ergänzender Methode fruchtbar werden für die, wie auch *Jagić*, *Bull*, in letzter Zeit *Metzler*, *Aschner* und *Pisani* betonen, oft sehr schwierige Differentialdiagnose des Niereninfarkts gegenüber solchen abdominalen Prozessen, die mitunter ähnliche akute Zustandsbilder bieten wie Ileus, Appendicitis oder Gallensteinkolik, aber im Gegensatz zum Niereninfarkt evtl. ein rasches operatives Eingreifen erfordern.

Literaturverzeichnis.

[1] *Sperling*, Med. Zbl. **10**, 37 (1872). — [2] *Rokitansky*, Österr. Med. Jb. **19**. — [3] *Virchow, Rudolf*, Gesammelte Abhandlungen. Virchows Arch. **10**, 2 (1847). — [4] *Cohnheim, J.*, Embolische Prozesse. Berlin 1872. — [5] *Litten*, Der hämorrhagische Niereninfarkt. Berlin 1879. — [6] *Traube, L.*, Über den Zusammenhang von Herz- und Nierenkrankheiten. Berlin 1856. — [7] *Litten*, Der hämorrhagische Niereninfarkt. In Klinisches Handbuch der Harn- und Sexualorgane, herausgeg. von Zülzer u. Oberländer. Leipzig 1894. — [8] *Senator*, Erkrankungen der Nieren. Spez. Pathol. u. Therap. **19**, 1 (Wien 1896). — [9] *Rosenstein*, Pathologie und Therapie der Nierenkrankheiten. 1894. — [10] *Leube*, Spezielle Diagnose der inneren Krankheiten. 1891. — [11] *Debove-Achard*, In „Manual de Médecine". 1895. — [12] *Mannaberg*, Medizinische Klinik der Krankheiten der Niere und des Nierenbeckens. In Handbuch der Urologie, herausgeg. von Frisch u. Zuckerkandl. Wien 1905. — [13] *Casper*, Lehrbuch der Urologie. 1921. — [14] *Suter*, Die ein- und beidseitig auftretenden Nierenkrankheiten. In Handbuch der inneren Medizin **3**, 2 (1926). — [15] *Siebeck*, Handbuch der Urologie **3** (1928). — [16] *Kümmell-Graff*, Chirurgie der Nieren. In Handbuch der praktischen Chirurgie **4** (1927). — [17] *Strümpell*, Lehrbuch der speziellen Pathologie und Therapie **2** (1930). — [18] *v. Jagić*, Zur Symptomatologie der Niereninfarkte. Wien. med. Wschr. **6** (1915). — [19] *Matthes*, Differentialdiagnose innerer Erkrankungen. 1928. — [20] *Ortner*, Klinische Symptomatologie innerer Krankheiten. Bauchschmerzen **1** I (1917). — [21] *Bull, P.*, Diagnostizierte Embolie der linken Arteria renalis, Nephrektomie, Mors subitanea 16 Tage nach der Operation. Z. urol. Chir. **14** (1924). — [22] *Müller*, Krankheiten der Harnorgane. In Mering-Krehl, Lehrbuch der inneren Medizin **2** (1930). — [23] *Schmidt, Rudolf*, Zur klinischen Diagnostik des Niereninfarkts und renal bedingter Kolikanfälle. Wien. klin. Wschr. **14** (1901). — [24] *Duvergey, J.*, et *Dax*, Nécrose du rein droit par embolie artérielle. Nephrectomie Guérison. J. d'Urol. **20** (1925). — [25] *Fahr*, In Henke-Lubarsch. Handbuch der pathologischen Anatomie **6** (1925). — [26] *Westphal*, Über die Entstehung des Schlaganfalls. Dtsch. Arch. klin. Med. **151** (1926). — [27] *Westphal*, Die paradoxe Gefäßreaktion auf Abschnürung bei arteriellem Hochdruck. Z. klin. Med. **101** (1925). — [28] *Neubürger, K.*, Über angiospastische nichtembolische Entstehung von Niereninfarkten und von Extremitätengangrän. Virchows Arch. **265**, 789 (1927). — [29] *Jaffé*, Verh. dtsch. path. Ges. 21. Tagung **1926**. — [30] *Hartwich*, Die Beziehungen zwischen Niere und Blutdruck im Tierexperiment. Verh. dtsch. Ges. inn. Med. **1929**. — [31] *Aschoff*, Pathologische Anatomie. 1928. — [32] *Jungmann* u. *Meyer*, Arch. f. exper. Path. **73** (1913). — [33] *Metzler*, Zur Diagnose und Therapie der aseptischen Niereninfarkte. Z. Urol. **22** (1928). — [34] *Haberer*, Demonstration im Verein der Ärzte in Steiermark, 15. I. 1926. — [35] *Casper, Picard*, Lehrbuch der urologischen Diagnostik. 1930. — [36] *Lichtenberg*, Klinische Prüfung des Uroselectans. Klin. Wschr. **1929**, 45. — [37] *Rom, F. de*, La pyélographie par voie intraveineuse. J. belge Radiol. **19** (1930). — [38] *Aschner, Paul W.*, Supravesical hemmaturia due to renal infarction. Amer. J. Surg. **5**, 163. — [39] *Pisani, L.*, Infarto totale del rene per trombosi traumatica des peduncolo vasculare. Arch. ital. Urol. **2**, H. 4 (1926).

Lebenslauf.

Am 4. Juli 1898 wurde ich, Fritz Weiss, in Berlin geboren als Sohn des Dr. phil. Berthold Weiss und seiner Frau Lisbeth, geb. Rathenau. Ich besuchte das humanistische Mommsen-Gymnasium zu Berlin-Charlottenburg, wo ich 1916 das Reifezeugnis erhielt. Nach vorklinischem Studium an den Universitäten Berlin und Heidelberg bestand ich die ärztliche Vorprüfung 1918 in Heidelberg. Während der klinischen Semester studierte ich in Freiburg und Berlin, wo ich nach einer Unterbrechung des Studiums aus wirtschaftlichen Gründen 1925 das Staatsexamen ablegte. Nach Ableistung des praktischen Jahres an der II. medizinischen Universitäts-Poliklinik der Charité (Dir. Geheimrat Kraus) erhielt ich die ärztliche Approbation im Dezember 1926. Seitdem war ich als Hilfsarzt an der Nervenabteilung des Berliner städtischen Hufeland-Hospitals (Dir. Prof. Schuster) und an der IV. medizinischen Universitätsklinik (Dir. Geheimrat Klemperer) tätig. Im Winter 1929/30 besuchte ich die Sozialhygienische Akademie Berlin-Charlottenburg. Seit März 1930 bin ich Assistenzarzt an der Inneren Abteilung des städtischen Krankenhauses Berlin-Britz (Dir. Prof. Dr. Dresel).